

## Case Report

### HIPOSPADIA SUBKORONAL PADA PASIEN SINDROM KLINEFELTER ANAK

Rezia Octarina<sup>a</sup>, Tjahjo Djojo Tanojo<sup>a</sup>, Rina Yudiwati<sup>b</sup>

<sup>a</sup> Program Pendidikan Dokter Spesialis 1 Andrologi, Fakultas Kedokteran, Universitas Airlangga/RSUD Dr. Soetomo, Surabaya, Indonesia

<sup>b</sup> Departemen Biologi Kedokteran, Fakultas Kedokteran, Universitas Airlangga, Indonesia

Korespondensi: rezia.octarina-2016@fk.unair.ac.id

#### Abstrak

Sindrom Klinefelter merupakan kelainan kromosom seks yang banyak ditemukan pada laki-laki. Sindrom Klinefelter umumnya muncul pada masa pubertas dan dewasa dengan ciri khasnya: infertilitas, testis kecil, ginekomastia dan mikropenis. Anak-anak dengan Sindrom Klinefelter dapat memiliki manifestasi klinis mikropenis, hipospadia, kriptorkismus atau keterlambatan perkembangan. Namun, hipospadia merupakan manifestasi klinis yang jarang ditemukan pada sindrom ini. Pada laporan kasus ini, kami melaporkan satu kasus seorang anak laki-laki yang memiliki hipospadia dan disertai kelainan kromosom 47, XXY. Laporan kasus ini menggambarkan Sindrom Klinefelter pada anak-anak dengan manifestasi klinis hipospadia, skrotum bifidum, kriptorkismus dan DSD di mana hal ini merupakan manifestasi klinis yang jarang ditemui pada kelainan ini.

**Kata kunci:** Sindrom Klinefelter, hipospadia, kriptorkismus, karyotyping

#### Abstract

Klinefelter Syndrome is the most common sex chromosomal disorder in male. Klinefelter syndrome usually manifests in puberty and adulthood with its characteristics: infertility, small testes, gynecomastia and micropenis. Infants with Klinefelter Syndrome may manifest with micropenis, hypospadias, cryptorchidism or developmental delay. However, hypospadias are rarely seen in this disorder. In this case report, we report a case of a 1 year old boy with hypospadias along with 47, XXY chromosomal disorder. This case report showed Klinefelter Syndrome in infancy with clinical manifestations of hypospadias, bifid scrotum, cryptorchidism and DSD which are rare manifestations of this disorder.

**Key words:** Klinefelter Syndrome, hypospadias, cryptorchidism, karyotyping

## PENDAHULUAN

Sindrom Klinefelter merupakan kelainan kromosom yang ditandai dengan adanya ekstra kromosom X pada karyotype laki-laki (47, XXY) dan terjadi pada 150 dari 100,000 kelahiran anak laki-laki.<sup>1</sup> Kelainan ini umumnya ditandai dengan kegagalan testis progresif, yang menyebabkan azoospermia, ginekomastia dan tanda-tanda defisiensi androgen lainnya.<sup>1,2</sup> Sebagian besar kasus sindrom Klinefelter muncul setelah pubertas. Sindrom Klinefelter pada masa anak-anak, dikarenakan malformasi genital, jarang ditemui.<sup>3</sup> Dalam laporan kasus ini, kami melaporkan seorang anak laki-laki dengan hipospadia dan skrotum bifidum bersama dengan kelainan kromosom 47, XXY.

## KASUS

Seorang anak laki-laki berusia satu tahun dirujuk ke Poli Andrologi RSUD Dr. Soetomo Surabaya untuk evaluasi dari hipospadia, skrotum bifidum, kriptorkismus dan suspek *Disorder of Sex Development* (DSD). Usia ibu saat melahirkan adalah 34 tahun dan pasien merupakan anak ketiga. Ibu pasien tidak memiliki riwayat paparan obat, rokok dan alkohol selama masa kehamilan serta tidak memiliki riwayat penyakit kronis, seperti diabetes mellitus atau hipertensi. Pasien lahir spontan ditolong bidan dan cukup bulan. Berat badan lahir pasien adalah 3 kilogram dengan panjang badan lahir 50 cm.

Pada pemeriksaan fisik, berat badan dan panjang badan pasien adalah 9 kg dan 78 cm. Rasio *upper segment* dan *lower segment* adalah 1 dengan rentang tangan 74 cm. Tidak didapatkan ginekomastia. Pemeriksaan genitalia eksterna menunjukkan adanya skrotum bifidum (Gambar 1). Pasien juga memiliki hipospadia tipe subkoronal (Gambar 2). Panjang penis ditemukan 3,5 cm yang masuk dalam kategori

penis kecil. Testis kanan dan kiri sulit diraba karena berada pada preskrotal. Pemeriksaan laboratorium darah lengkap, glukosa darah, fungsi hati, fungsi ginjal, albumin dan serum elektrolit menunjukkan hasil dalam batas normal. Serum testosteron didapatkan <10 ng/dL, sedangkan LH dan FSH didapatkan 0,03 mIU/mL dan 1,12 mIU/mL secara berurutan. USG testis menunjukkan bahwa testis kanan berada di preskrotal dengan volume testis yang normal dan kanalis inguinalis yang masih terbuka. Testis kiri juga berada preskrotal dengan volume testis yang normal namun kanalis inguinalis proksimal testis telah menutup. Dilakukan karyotyping yang menunjukkan hasil 47, XXY (Gambar 3).

## PEMBAHASAN

Sindrom Klinefelter merupakan kelainan kromosom terbanyak pada laki-laki, ditandai dengan adanya tambahan kromosom X (47, XXY).<sup>2,4,5</sup> Sindrom Klinefelter terjadi pada 1 dari 600 hingga 650 kelahiran anak laki-laki dan merupakan penyebab utama hipogonadisme pada pria.<sup>6-8</sup> Namun, kelainan ini sangat kurang terdiagnosis sebelum masa dewasa, karena manifestasi klinis utamanya yaitu tubuh tinggi, hipogonadisme dan ginekomastia tampak secara klinis hanya pada saat pubertas atau setelah pubertas.<sup>9</sup> Karena berkaitan dengan pasien anak-anak atau bayi, kelainan ini sulit disebut dengan Sindrom Klinefelter dikarenakan manifestasi klinis utama dari sindrom ini seperti yang dijelaskan oleh Klinefelter pada tahun 1942 sangat kurang pada anak-anak. Diperkirakan hanya 25% laki-laki dengan sindrom Klinefelter yang terdiagnosis selama masa hidupnya, dengan kurang dari 10% yang terdiagnosis sebelum pubertas.<sup>4</sup> Diagnosis sindrom Klinefelter umumnya didapatkan postnatal hanya dengan melalui investigasi yang cermat, termasuk karyotyping,

karena adanya abnormalitas klinis yang nonspesifik.<sup>9,10</sup>

Anak-anak dengan Sindrom Klinefelter dapat memiliki mikropenis, hipospadia, kriptorkismus atau keterlambatan perkembangan.<sup>11</sup> Malformasi penoskrotal bersamaan dengan sindrom Klinefelter jarang terjadi.<sup>3,12</sup> Terdapat beberapa kasus yang dilaporkan dan kelainan yang ditemukan bervariasi dari chordae penis, hipospadia dan transposisi penoskrotal.<sup>3</sup> Pada pasien prepubertas, kriptorkismus dan kelainan perkembangan neurologis, yaitu gangguan perilaku dan/atau kesulitan belajar adalah temuan yang paling umum.<sup>13</sup> Menurut Hodhod et. al., terdapat 15 kasus sindrom Klinefelter dengan malformasi penoskrotal.<sup>3</sup> Pada pasien kami ditemukan adanya hipospadia dan skrotum bifidum yang jarang ditemui pada pasien sindrom Klinefelter.

Malformasi genital pada Sindrom Klinefelter dapat dihubungkan dengan kecenderungan heritabilitasnya yang tinggi dan pemberian estrogen atau anti-androgen pada ibu.<sup>3,14</sup> Namun, dalam laporan kasus kami, tidak ditemukan riwayat ibu dan keluarga. Neonatus dengan karyotipe XXY umumnya memiliki panjang dan berat badan yang normal dan tidak memiliki tampilan dismorfik. Anomali genitalia dapat menjadi salah satu alasan untuk merujuk pasien, namun kelainan ini tidak tampak pada sebagian besar neonatus dengan XXY.<sup>9</sup> Ambigus genitalia, kriptorkismus, volume testis yang kecil dan mikropenis merupakan tampilan klinis dari sindrom Klinefelter.<sup>9,15</sup>

Selama masa anak-anak, pasien sindrom Klinefelter dapat menunjukkan keterlambatan bahasa, kesulitan belajar atau masalah perilaku.<sup>5,15</sup> Penatalaksanaan dan perawatan pasien dengan sindrom Klinefelter merupakan tugas multidisiplin yang idealnya melibatkan terapis wicara, psikolog, dokter umum, dokter spesialis anak, endokrinologis,

urologi, dan andrologi.<sup>15,16</sup> Terapi sulih hormon testosteron dapat dilakukan pada awal pubertas untuk memastikan perkembangan karakteristik seks sekunder serta memastikan peningkatan densitas tulang dan otot untuk mencegah osteoporosis.<sup>15</sup> Intervensi bedah untuk hipospadia dapat dilakukan pada usia berapapun, namun usia yang direkomendasikan adalah 6-18 bulan.<sup>17</sup> Follow up pasien dilakukan setiap tahun yang meliputi anamnesis, pemeriksaan fisik, darah lengkap, serta hormon seks.<sup>15</sup> Pemeriksaan karyotyping pada pasien dengan DSD dapat membantu diagnosis dan tatalaksana lebih awal pada pasien sindrom Klinefelter yang seringnya tidak terdiagnosis sebelum pubertas.<sup>3</sup>

## SIMPULAN

Hipospadia merupakan manifestasi klinis yang jarang ditemui pada pasien sindrom Klinefelter anak-anak. Diagnosis awal dari kelainan ini diperlukan untuk tatalaksana dan perawatan yang tepat untuk pasien dengan sindrom ini.

## DAFTAR PUSTAKA

1. Zinn AR, Ramos P, Elder FF, Kowal K, Samango-Sprouse C, Ross JL. Androgen Receptor CAG<sub>n</sub> Repeat Length Influences Phenotype of 47,XXY (Klinefelter) Syndrome. *The Journal of Clinical Endocrinology & Metabolism*. 2005 Sep;90(9):5041–6.
2. Ross JL, Samango-Sprouse C, Lahlou N, Kowal K, Elder FF, Zinn A. Early Androgen Deficiency in Infants and Young Boys with 47,XXY Klinefelter Syndrome. *Horm Res Paediatr*. 2005;64(1):39–45.
3. Hodhod A, Umurangwa F, El-Sherbiny M. Pre-pubertal diagnosis of Klinefelter syndrome due to peno-scrotal malformations; Case report and review of literature. *CUAJ*. 2015 May 13;9(5–6):333.

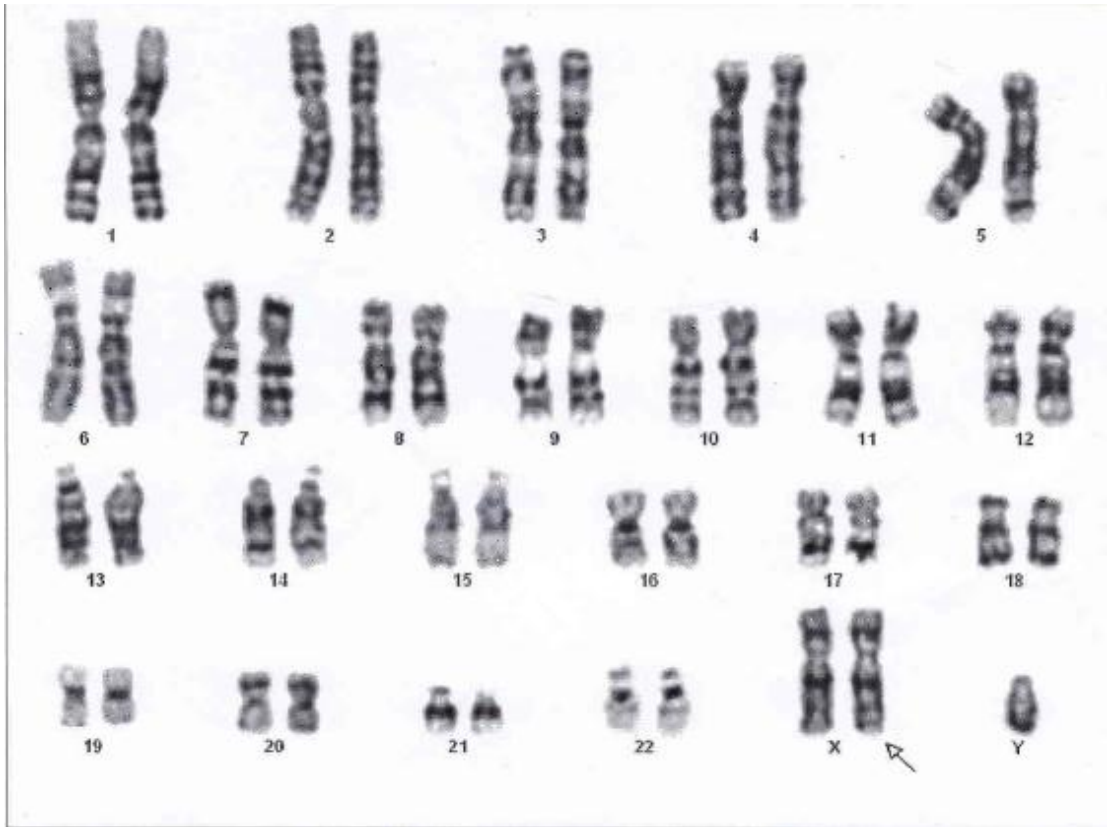
4. Swaminathan S, Gorla S, Barbouth D. Klinefelter Syndrome in Association with Tetralogy of Fallot and Congenital Diaphragmatic Hernia. *J Pediatr Genet.* 2017 Jan 3;06(02):115–7.
5. Brito VN, Berger K, Mendonca BB. Male hypogonadism: childhood diagnosis and future therapies. *Pediatric Health.* 2010 Oct;4(5):539–55.
6. Brandes BM, Mesrobian H-GO. Evaluation and management of genital anomalies in two patients with Klinefelter syndrome and review of literature. *Urology.* 2005 May;65(5):976–9.
7. Frühmesser A, Kotzot D. Chromosomal Variants in Klinefelter Syndrome. *Sex Dev.* 2011;5(3):109–23.
8. Kanakis GA, Nieschlag E. Klinefelter syndrome: more than hypogonadism. *Metabolism.* 2018 Sep;86:135–44.
9. Lahlou N, Fennoy I, Ross JL, Bouvattier C, Roger M. Clinical and hormonal status of infants with nonmosaic XXY karyotype: Infants with XXY karyotype. *Acta Paediatrica.* 2011 Jun;100(6):824–9.
10. Wikström AM, Dunkel L. Klinefelter syndrome. *Best Practice & Research Clinical Endocrinology & Metabolism.* 2011 Apr;25(2):239–50.
11. Das C, Sahana P, Sengupta N, Roy M, Dasgupta R. Unusual presentation of Klinefelter syndrome. *Indian J Endocr Metab.* 2013;17(9):683.
12. Lee YS, Cheng AWF, Ahmed SF, Shaw NJ, Hughes IA. Genital Anomalies in Klinefelter's Syndrome. *Horm Res Paediatr.* 2007;68(3):150–5.
13. Pacenza N, Pasqualini T, Gottlieb S, Knoblovits P, Costanzo PR, Stewart Usher J, et al. Clinical Presentation of Klinefelter's Syndrome: Differences According to Age. *International Journal of Endocrinology.* 2012;2012:1–6.
14. Shih EM, Graham JM. Review of genetic and environmental factors leading to hypospadias. *European Journal of Medical Genetics.* 2014 Aug;57(8):453–63.
15. Groth KA, Skakkebaek A, Høst C, Gravholt CH, Bojesen A. Klinefelter Syndrome—A Clinical Update. *The Journal of Clinical Endocrinology & Metabolism.* 2013 Jan;98(1):20–30.
16. Bojesen A, Gravholt CH. Klinefelter syndrome in clinical practice. *Nat Rev Urol.* 2007 Apr;4(4):192–204.
17. Keays MA, Sumit D. Current hypospadias management: Diagnosis, surgical management and long-term patient-centered outcomes. *Can Urol Assoc J* 2017;11(1-2Suppl1):S48-53. <http://dx.doi.org/10.5489/cuaj.4386>



**Gambar 1.** Skrotum bifidum



**Gambar 2.** Hipospadia tipe subkoronal



Gambar 3. Karyotyping menunjukkan ekstra kromosom X (47, XXY) (tanda panah)